

KEJADIAN STROKE ISKEMIK PADA PASIEN POSITIF COVID-19 TERKONFIRMASI DI RUMAH SAKIT UNIVERSITAS INDONESIA

ISCHEMIC STROKE INCIDENCE IN PATIENTS CONFIRMED POSITIVE COVID-19 AT UNIVERSITAS INDONESIA HOSPITAL

Rakhmad Hidayat,^{*,**}, Gemia Clarisa Fathi,^{***} Ramdinal Aviesena Zairinal,^{**}, Raden Rara Diah Handayani,^{**} Mohammad Kurniawan,^{*} Taufik Mesiano,^{*} Al rasyid,^{*} Salim Harris^{*}

ABSTRACT

Coronavirus disease 2019 (COVID-19) is not only disrupts the respiratory system, it can disrupt various organ systems, one of which is the central nervous system. Indonesia still has a little literature that discusses COVID-19 and its relation to ischemic stroke. This study aims to report the course of ischemic stroke cases in patients who have been confirmed positive for COVID-19. A 56 year old man presented with confirmed COVID-19, the patient had a history of type 2 diabetes mellitus and also a history of dyslipidemia. At initial presentation the patient did not complain of neurological symptoms, but after 12 days of treatment the patient complained of weakness in the left side of the upper leg. The CT scan of the head with contrast revealed an infarction in the peripheral area, perfusion CT found that the patient was hypoperfused in the right cerebral hemisphere area without the presence of a large core infarction or a clear perfusion mismatch defect. CT angiography did not reveal stenosis or occlusion of the large vessels. It can be concluded that ischemic stroke in COVID-19 patients can occur due to various underlying factors, one of which is hypercoagulability.

Keywords: COVID-19, Stroke, Universitas Indonesia Hospital

ABSTRAK

Coronavirus disease 2019 (COVID-19) tidak hanya mengganggu sistem pernapasan, penyakit tersebut dapat mengganggu berbagai sistem organ salah satunya sistem saraf pusat. Indonesia masih memiliki sedikit literatur yang membahas tentang COVID-19 dan kaitannya terhadap penyakit stroke iskemik. Studi ini bertujuan untuk melaporkan perjalanan kasus stroke iskemik pada pasien yang telah dikonfirmasi positif COVID-19. Seorang pria berusia 56 tahun datang dengan COVID-19 terkonfirmasi, pasien memiliki riwayat diabetes melitus tipe 2 dan juga riwayat dislipidemia. Pada awal datang pasien tidak mengeluhkan gejala-gejala penyakit neurologis, tetapi setelah 12 hari perawatan pasien mengeluhkan adanya kelemahan pada sisi kiri tungkai atas. Hasil CT *scan* kepala dengan kontras didapatkan adanya infark di daerah perifer, CT perfusi ditemukan pasien dalam keadaan hipoperfusi pada area hemisfer cerebri kanan tanpa adanya inti infark yang luas maupun defek perfusi *mismatch* yang jelas. Pada CT angiografi tidak tampak stenosis atau oklusi arteri pembuluh darah besar. Dapat disimpulkan bahwa stroke iskemik pada pasien COVID-19 dapat terjadi karena berbagai faktor yang mendasari, salah satunya yaitu hiperkoagulabilitas.

Kata kunci: COVID-19, Rumah Sakit Universitas Indonesia, stroke

*Departemen Neurologi, Fakultas Kedokteran Universitas Indonesia/ RSUPN Cipto Mangunkusumo, Jakarta; **Rumah Sakit Universitas Indonesia, Depok, Jawa Barat; ****Research intern*, Universitas Indonesia, Depok, Jawa Barat. **Korespondensi:** rhidayat.md@gmail.com

PENDAHULUAN

Penyakit *Coronavirus* 2019 (COVID-19) adalah penyakit pernapasan akut yang disebabkan oleh *Novel Severe Acute Respiratory Syndrome Coronavirus 2* (SARS-CoV-2). Selain mengganggu sistem pernapasan secara atipikal dan progresif, penyakit ini juga dapat mempengaruhi sistem organ lain termasuk sistem saraf pusat (SSP).^{1,2} Telah ada laporan sebelumnya bahwa stroke pembuluh darah besar ada kaitannya dengan wabah SARS-CoV-1 2004 di Singapura. Namun ternyata, SARS-CoV-2 ini ditemukan lebih sering menyebabkan peristiwa vaskular trombotik, termasuk kejadian stroke.

Insiden penyakit serebrovaskular yang dilaporkan pada pasien yang dites positif SARS-CoV-2 berkisar antara 1-6%. Stroke hemoragik terkait COVID-19 sangat jarang ditemukan.³⁻⁵

Dari sebuah penelitian ditemukan 5 pasien yang berusia kurang dari 50 tahun dengan COVID-19 terkonfirmasi dan tanpa faktor risiko vaskular, dirawat dengan stroke pembuluh darah besar di sebuah rumah sakit selama periode dua minggu saat puncak pandemi di New York, AS. Sementara itu, dari sebuah studi retrospektif data dari wabah COVID-19 di Wuhan, Cina, ditemukan ada sekitar 5% kejadian stroke di antara pasien yang dirawat di rumah sakit

dengan COVID-19, pasien termuda dalam seri itu berusia 55 tahun. Fator risiko stroke pada pasien positif COVID-19 adalah usia yang lebih tua, riwayat hipertensi, dan nilai D-dimer yang tinggi.³⁻⁵

Studi yang membahas tentang komplikasi neurologis terutama stroke pada COVID-19 masih termasuk hal yang jarang, terlebih lagi di Indonesia masih sangat sedikit ditemukan laporan kasus seperti ini. Studi ini bertujuan untuk melaporkan perjalanan kasus stroke iskemik pada pasien yang telah dikonfirmasi positif COVID-19.

KASUS

Seorang pria berusia 56 tahun datang ke IGD RSUI dengan COVID-19 terkonfirmasi di rumah sakit lain sebelumnya. Keluhan utama pasien yaitu buang air besar cair sebanyak satu kali setelah minum obat azitromisin. Pasien merasakan batuk hanya sesekali saja dan terasa dahak menyangkut di tenggorokan. Saat ini pasien sedang dalam pengobatan tuberkulosis (TB) bulan kedua dengan rifampisin, isoniazid, pirazinamid, dan etambutol. Pasien memiliki riwayat penyakit diabetes melitus tipe II yang terkontrol sejak 12 tahun yang lalu dengan obat anti diabetes sitagliptin/metformin (50 mg/500 mg) dan insulin detemir. Demam, mual, muntah, pilek, sesak, dan nyeri tenggorokan disangkal. Riwayat hipertensi dan kebiasaan merokok disangkal.

Pada pemeriksaan tanda vital, *Glasgow Coma Scale* (GCS) didapatkan E4V5M6, nilai tekanan darah 142/83 mmHg, nadi 113 kali per menit teraba kuat, napas 22 kali per menit, suhu 38,1°C, dan saturasi oksigen 98% pada udara ruangan. Pada pemeriksaan status generalis lainnya dalam batas normal dan status neurologis tidak didapatkan kelainan. Tidak ditemukan hemiparesis. Dari pemeriksaan EKG didapatkan suspek Brugada tipe 2. Pemeriksaan radiologi thorax tidak tampak kelainan pada jantung. Opasitas di perihiler dan parakardial bilateral, dapat sesuai dengan pneumonia. Hasil laboratorium terlampir di Tabel 1 dan Tabel 2.

Pada hari ke-12 perawatan (25 Agustus 2020), pasien merasakan sudah jarang batuk dan juga tidak demam, namun pasien mengeluhkan adanya kelemahan sisi kiri yang dirasakan semakin memberat.

Tungkai kiri dirasakan melemah namun masih bisa diangkat. Pasien merasa sempoyongan saat berdiri. Sakit kepala, kesemutan, baal, pandangan ganda, mulut mencong, bicara pelo, kejang, dan penurunan kesadaran disangkal.

Pada pemeriksaan didapatkan GCS E4V5M6, nilai tekanan darah 152/92 mmHg, nadi 88 kali per menit, napas 19 kali per menit. Refleks pupil baik, wajah asimetris dan deviasi lidah tidak ditemukan. Kekuatan motorik ekstremitas atas kanan 5555, atas kiri 2210. Kekuatan motorik ekstremitas bawah kanan 5555, bawah kiri 4555. Refleks fisiologis bisep +2/+1, trisep +2/+1, refleks tendon lutut +2/+2, refleks tendon achilles +2/+2. Sensibilitas raba baik.

Pasien disarankan untuk dilakukan pemeriksaan *computed tomography* (CT) scan kepala dengan kontras, CT perfusi, dan CT angiografi cerebral cito. Pada CT scan kepala didapatkan adanya infark kortikal-subkortikal lobus frontal kanan, lobus parietal posterior kanan dan lobus temporal posterior kanan (ASPECTS score : 6). Selain itu ditemukan infark lakunar lama pada thalamus kanan (Gambar 1A). Hasil CT perfusi menunjukkan adanya penurunan *cerebral blood flow* (CBF) dan peningkatan *mean transit time* (MTT) minimal di area lokasi M3, M4, M5 dan M6, Caudatus, Putamen, Kapsula interna dan Insula sisi kanan, tanpa penurunan nilai *cerebral blood volume* (CBV), dapat sesuai dengan keadaan hipoperfusi pada area hemisfer cerebri kanan tersebut, tanpa adanya *core infarct* luas maupun defek perfusi *mismatch* yang jelas (Gambar 1B). Pada CT angiografi tidak tampak stenosis atau oklusi arteri pembuluh darah besar (Gambar 1C).

Selama masa perawatan, pasien ini dilakukan pemeriksaan koagulasi seperti PT, aPTT, dan D-dimer secara berkala. Didapatkan hasil PT dan aPTT normal pada hari perawatan ke-12, D-dimer normal pada hari perawatan ke-1, 2, dan 6, sedangkan pada hari perawatan ke-13 dan 14, didapatkan hasil D-dimer meningkat (Tabel 3). Selain diberikan pengobatan terhadap infeksi utamanya, pengobatan tuberkulosis maupun diabetes mellitus pada pasien tetap dilanjutkan. Terapi statin pada pasien ini diberikan

Tabel 1. Hasil Pemeriksaan Laboratorium Darah Perifer Lengkap

Tanggal	Darah Perifer Lengkap	Nilai	Referensi
14 Agustus 2020	Hemoglobin	13,7	13,0–16,0 g/dl
	Hematokrit	36,4	40,0–48,0 %
	Leukosit	6.480	5.000–10.000/uL
	Trombosit	245.000	150.000–400.000/uL
	MCH	31,1	27,0–31,0 pg
	MCHC	37,6	32,0–36,0 g/dL
	Mixed (Basofil,Eosinofil, Monosit)	11,4	%
	Neutrofil	69,0	52,0-76,0%

MCH: *mean corpuscular hemoglobin*; MCHC: *mean corpuscular hemoglobin concentration*

Tabel 2. Hasil Pemeriksaan Laboratorium Kimiawi Darah

Tanggal	Kimiawi Darah	Nilai	Referensi
13 Agustus 2020	Ureum	21,4	19-44 mg/dL
	Kreatinin	1	0,7–1,2 mg/dL
	SGOT	25	5-34u/L
	SGPT	15	0–55 u/L
	Gula Darah Sewaktu	236	< 140 mg/dL
14 Agustus 2020	Natrium	142	132–147 mEq/L
	Kalium	3,90	3,3–5,4 mEq/L
	Klorida	105,5	94–111 mEq/L
	HbA1C	9,6	< 6,5 %
	Kolesterol HDL	29	40 – 59 mg/dL
	Kolesterol LDL	105	100-129 mg/dL
	Kolesterol Total	200	< 200 mg/dL
Trigliserida	167	< 150 mg/dL	

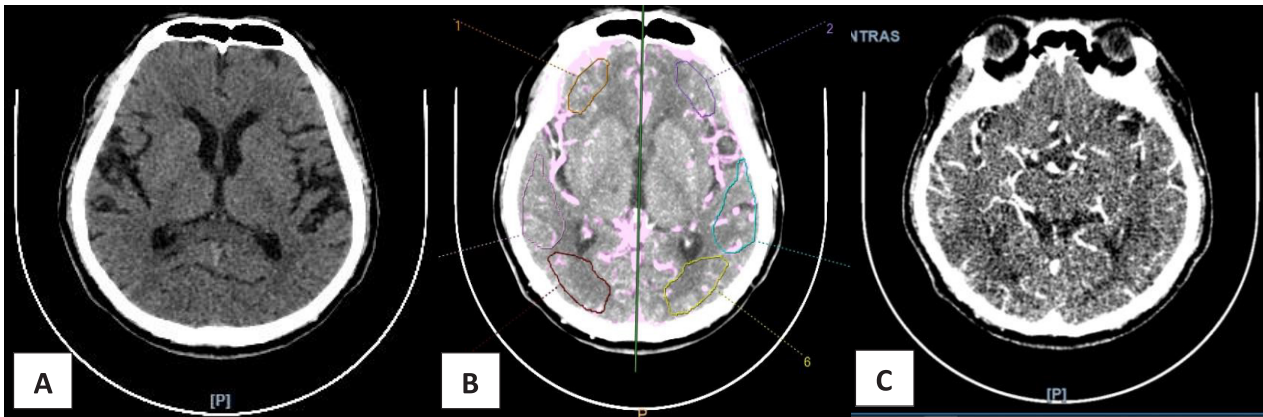
SGOT: *serum glutamic oxaloacetic transaminase*; SGPT: *serum glutamic pyruvic transaminase*; HDL: *high density lipoprotein*; LDL: *low density lipoprotein*

dari awal perawatan karena pasien juga memiliki faktor risiko dislipidemia. Pasien ini diberikan profilaksis heparin drip dengan dosis 10.000 unit dalam 24 jam melalui intravena sejak hari perawatan ke-9. Pada hari ke-11 perawatan, pemberian heparin dialihkan menjadi 2 kali 5.000 unit perhari subkutan. Heparin kembali diberikan melalui drip intravena sebanyak 10.000 unit dalam 24 jam pada hari ke-14 perawatan. Pada hari ke-14 perawatan, pasien juga dilakukan pemeriksaan carotid ultrasonografi doppler dan didapatkan ukuran intima-media thickness (IMT) sebesar 0,7 mm tanpa ada tanda-tanda penebalan intima media (Gambar 2).

PEMBAHASAN

Pasien dalam kasus ini, seorang laki-laki berusia 56 tahun, datang dengan COVID-19 terkonfirmasi.

Pasien memiliki riwayat dislipidemia dan diabetes mellitus tipe 2 yang tidak terkontrol, tetapi tidak ditemukan adanya kelainan neurologis pada awal perawatan. Setelah 12 hari perawatan, pasien mengeluhkan adanya kelemahan pada sisi kiri yang kemudian pada pemeriksaan fisik neurologis didapatkan adanya kelainan. Pasien dilakukan beberapa pencitraan kepala. Pada CT *scan* kepala dengan kontras didapatkan adanya infark di daerah perifer. Hasil CT perfusi ditemukan adanya *hipoflow* disertai dengan peningkatan MTT minimal dan tanpa penurunan CBV yang berarti pasien dalam keadaan hipoperfusi pada area hemisfer cerebri kanan tanpa adanya inti infark yang luas maupun defek perfusi *mismatch* yang jelas. Pada CT angiografi tidak tampak stenosis atau oklusi arteri pembuluh darah besar.

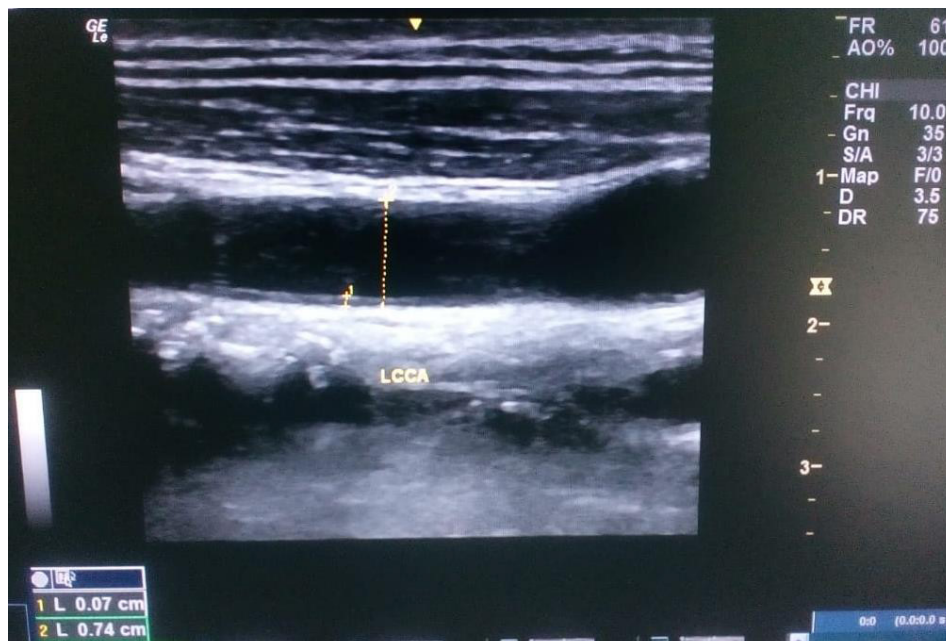


Gambar 1. Hasil CT Scan Kepala dengan Kontras (A), Hasil CT Perfusi (B), Hasil CT Angiografi (C)

Pada stroke iskemik, terjadi oklusi arteri yang menyebabkan penurunan perfusi di wilayah vaskular yang terkena (hipoperfusi serebral fokal). Daerah yang mengalami hipoperfusi ini akan memperlihatkan area penumbra iskemik dan inti infark (jaringan yang mengalami hipoperfusi lebih berat). Penumbra masih dapat diselamatkan apabila segera ditangani dengan terapi trombolitik maupun reperfusi yang berhubungan dengan luaran klinis yang lebih baik. Daerah dengan hipoperfusi dapat ditandai dengan ditemukannya penurunan CBF, penurunan CBV, MTT berkepanjangan, dan pengukuran transit kontras yang berkepanjangan seperti TTP, Tmax atau delay time (DT). Perubahan parametrik ini dapat dideteksi beberapa menit setelah

serangan stroke.⁶ Pencitraan otak seperti CT atau MRI untuk stroke didasarkan pada hemodinamik yang digunakan oleh seorang dokter untuk membuat keputusan terapeutik yang bersifat lebih individual, tidak hanya berdasarkan populasi. Parameter penting hemodinamik ditentukan pada Tabel 4.⁷

Faktor-faktor yang dapat menyebabkan keadaan stroke iskemik pada pasien dengan COVID-19 yaitu: (1) vaskulitis, (2) cedera endotel, (3) hiperkoagulabilitas, (4) mikrovaskular trombosis, (5) badai sitokin, (6) alterasi jantung, (7) hipoksia sistemik, dan (8) *fresh deep vein thrombosis* (DVT). Faktor risiko utama pada stroke di antaranya hipertensi, diabetes mellitus, merokok, serta dislipidemia. Pada pasien dengan diabetes mellitus,



Gambar 2. Hasil Pemeriksaan Carotid Ultrasonografi Doppler

Tabel 3. Hasil Pemeriksaan Laboratorium Koagulasi

Hasil Pemeriksaan	Hari Perawatan					
	1	2	6	12	13	14
PT (detik)	-	-	-	11.0	-	-
aPTT (detik)	-	-	-	10.3	-	-
D-dimer (mg/L)	0.20	0.23	0.51	-	1.22	1.02

Tabel 4. Parameter Hemodinamik pada Infark Iskemik Serebral⁷

	Parameter Waktu (MTT, TTP, Tmax*)	CBV	CBF
Penumbra iskemik	Sedikit meningkat	Sedikit meningkat atau normal	Sedikit menurun
Inti infark	Sangat meningkat	Sedikit menurun	Sangat menurun

Tmax: time to maximum; CBV: cerebral blood volume; CBF: cerebral blood flow; MTT: mean transit time; TTP: time to peak

terjadi perubahan patologis pembuluh darah di berbagai lokasi.⁸ Pada COVID-19 terjadi oklusi arteri besar yang dapat terjadi bukan karena aterosklerosis tetapi karena embolisasi dari trombus intrakardial atau emboli paradoks dari DVT.⁵ Pasien COVID-19 yang memiliki komorbid tersebut meningkatkan risiko terjadinya stroke. Pada penyakit yang berat, peradangan dinding pembuluh darah dapat memulai pembentukan trombus dengan mengaktifkan sel endotel, trombosit, dan leukosit yang kemudian akan memicu jalur koagulasi. Hal ini dapat menyebabkan keadaan prothrombotik sehingga menjadi sebuah risiko tinggi untuk terjadinya stroke iskemik, baik dengan kerusakan langsung pada dinding endotel yang sebelumnya sehat atau bisa juga dengan meningkatkan efek trombotik pada kasus dengan penyebab spesifik seperti adanya aterosklerosis.⁹

Pada awal perawatan, pasien dalam kasus memiliki nilai D-dimer yang normal, kemudian pada perawatan hari ke-13, D-dimer mulai naik lebih dari dua kali lipat nilai normal.¹⁰⁻¹² Jika dibandingkan dengan pasien COVID-19 tanpa gejala stroke, hasil laboratorium pasien COVID-19 dengan stroke ditemukan peningkatan yang signifikan pada interleukin-6, D-dimer, troponin, dan *N-terminal pro-brain natriuretic peptide* (NT pro-BNP). Pasien kemudian diberikan profilaksis heparin pada perawatan hari ke-9 dengan tujuan agar tidak terjadi hiperkoagulasi yang ditandai dengan nilai aPTT meningkat 1,5-2 kali lipat dari nilai normal. Setelah pemberian heparin, aPTT pada pasien tidak mengalami perbaikan sehingga profilaksis dianggap

belum optimal dan akhirnya pasien mengalami stroke iskemik. Pemberian profilaksis ini sesuai dengan rekomendasi *International Society for Thrombosis and Haemostasis* bahwa perlu dilakukan pemantauan PT, D-dimer, trombosit, dan fibrinogen, serta profilaksis dengan *low molecular weight heparin* (LMWH) pada semua pasien dengan COVID-19. Peningkatan *C-reactive protein* (CRP) dan D-dimer pada pasien dengan COVID-19 menunjukkan keadaan hiperkoagulasi yang mendasarinya. Pasien dengan infeksi berat memiliki tingkat D-dimer yang lebih tinggi dibandingkan pasien dengan infeksi ringan dan bermanifestasi pada penyakit serebrovaskular akut.¹⁰⁻¹³

Pasien dengan infeksi COVID-19 juga dapat mengalami disfungsi hati yang ditandai dengan peningkatan serum transaminase dengan atau tanpa koagulopati, seperti peningkatan PT, aPTT, INR atau penurunan trombosit. Pedoman saat ini yaitu untuk menentukan ambang kelayakan tertentu berdasarkan peningkatan PT, INR, aPTT, atau penurunan trombosit meskipun terdapat ambiguitas mengenai ambang batas yang terkait dengan risiko atau manfaat yang lebih besar dengan trombolisis intravena.¹² Sebuah studi menyebutkan bahwa 20-55% pasien yang dirawat di rumah sakit dengan COVID-19 memiliki hasil laboratorium berupa koagulopati, dengan peningkatan kadar D-dimer hingga di atas dua kali normal, sedikit perpanjangan *protrombin time* (1-3 detik di atas normal), trombositopenia ringan, dan penurunan kadar fibrinogen pada penyakit lanjut.⁹

Pasien ini diberikan terapi statin dari awal perawatan karena memiliki faktor risiko dislipidemia. Infeksi SARS-CoV-2 dapat menginduksi endotelitis di beberapa organ sebagai konsekuensi langsung dari keterlibatan virus dan respons inflamasi host. Hipotesis ini menjadi acuan untuk terapi yang bertujuan menstabilkan endotel sembari menangani replikasi virus, terutama dengan obat anti-sitokin proinflamasi, *ACE-inhibitor*, dan statin. Strategi ini termasuk sangat relevan untuk pasien dengan yang sudah memiliki kondisi disfungsi endotel, seperti pada pasien laki-laki, merokok, hipertensi, diabetes, obesitas, dan riwayat penyakit kardiovaskular.¹⁴

Prognosis pada pasien ini adalah *dubia ad bonam*, karena pada pemeriksaan fisik hanya didapatkan kelemahan gerak motorik ekstremitas atas kiri. Efek profilaksis atau pengobatan dini dari komplikasi dapat menghasilkan luaran yang baik secara signifikan dan menghindari komplikasi yang mengancam nyawa.¹⁵ Dalam sebuah studi kohort, ditemukan bahwa prognosis pada pasien stroke terkait COVID-19 lebih buruk daripada pasien stroke tanpa infeksi COVID-19. Komplikasi multisistem yang luas pada kasus COVID-19 seperti sindrom gangguan pernapasan akut, aritmia jantung, cedera jantung akut, syok, emboli paru, sindrom pelepasan sitokin, dan infeksi sekunder kemungkinan berkontribusi lebih banyak pada hasil yang lebih buruk, termasuk tingkat mortalitas yang lebih tinggi pada pasien tersebut.¹⁶

Pada pasien COVID-19 yang memiliki faktor risiko terhadap kejadian stroke sebaiknya diberikan profilaksis heparin lebih awal untuk mencegah adanya hiperkoagulabilitas yang dapat mengakibatkan timbulnya stroke iskemik pada pasien tersebut.

KESIMPULAN

Berdasarkan laporan kasus pada pasien ini dapat disimpulkan bahwa stroke iskemik pada pasien COVID-19 bisa terjadi. Hal tersebut dapat dipicu oleh berbagai hal, seperti vaskulitis, cedera endotel, hiperkoagulabilitas, mikrovaskular trombosis, badai sitokin, alterasi jantung, hipoksia sistematis, dan *fresh deep vein thrombosis*.

DAFTAR PUSTAKA

1. Franceschi AM, Arora R, Wilson R, Giliberto L, Libman RB, Castillo M. Neurovascular Complications in COVID-19 Infection: Case Series. *Am J Neuroradiol*. 2020 Jun 11;ajnr.ajnr.A6655v1.
2. Li Y, Bai W, Hashikawa T. The neuroinvasive potential of SARS-CoV2 may play a role in the respiratory failure of COVID-19 patients. *J Med Virol*. 2020 Jun;92(6):552–5.
3. Fifi JT, Mocco J. COVID-19 related stroke in young individuals. *Lancet Neurol*. 2020 Sep;19(9):713–5.
4. Oxley TJ, Mocco J, Majidi S, Kellner CP, Shoirah H, Singh IP, et al. Large-Vessel Stroke as a Presenting Feature of Covid-19 in the Young. *N Engl J Med*. 2020 May 14;382(20):e60.
5. Spence JD, de Freitas GR, Pettigrew LC, Ay H, Liebeskind DS, Kase CS, et al. Mechanisms of Stroke in COVID-19. *Cerebrovasc Dis*. 2020 Jul 20;1–8.
6. Lin L, Bivard A, Parsons MW. Perfusion Patterns of Ischemic Stroke on Computed Tomography Perfusion. *J Stroke*. 2013;15(3):164.
7. Lin MP, Liebeskind DS. Imaging of Ischemic Stroke: Contin Lifelong Learn *Neurol*. 2016 Oct;22(5):1399–423.
8. Chen R, Ovbiagele B, Feng W. Diabetes and Stroke: Epidemiology, Pathophysiology, Pharmaceuticals and Outcomes. *Am J Med Sci*. 2016 Apr;351(4):380–6.
9. Sierra-Hidalgo F, Muñoz-Rivas N, Torres Rubio P, Chao K, Villanova Martínez M, Arranz García P, et al. Large artery ischemic stroke in severe COVID-19. *J Neurol [Internet]*. 2020 Jun 27 [cited 2020 Sep 10]; Available from: <http://link.springer.com/10.1007/s00415-020-09967-1>
10. Lee SG, Fralick M, Sholzberg M. Coagulopathy associated with COVID-19. *Can Med Assoc J*. 2020 May 25;192(21):E583–E583.
11. Thachil J, Tang N, Gando S, Falanga A, Cattaneo M, Levi M, et al. ISTH interim guidance on recognition and management of coagulopathy in COVID-19. *J Thromb Haemost*. 2020 May;18(5):1023–6.
12. Qureshi AI, Abd-Allah F, Al-Senani F, Aytac E, Borhani-Haghighi A, Ciccone A, et al. Management of acute ischemic stroke in patients with COVID-19 infection: Insights from an international panel. *Am J Emerg Med*. 2020 Jul;38(7):1548.e5-1548.e7.
13. Tsivgoulis G, Katsanos AH, Ornello R, Sacco S. Ischemic Stroke Epidemiology During the COVID-19 Pandemic: Navigating Uncharted Waters With Changing Tides. *Stroke*. 2020 Jul;51(7):1924–6.
14. Varga Z, Flammer AJ, Steiger P, Haberecker M, Andermatt R, Zinkernagel AS, et al. Endothelial cell

- infection and endotheliitis in COVID-19. *The Lancet*. 2020 May;395(10234):1417–8.
15. Bustamante A, García-Berrocso T, Rodriguez N, Llombart V, Ribó M, Molina C, et al. Ischemic stroke outcome: A review of the influence of post-stroke complications within the different scenarios of stroke care. *Eur J Intern Med*. 2016 Apr;29:9–21.
 16. Ntaios G, Michel P, Georgiopoulos G, Guo Y, Li W, Xiong J, et al. Characteristics and Outcomes in Patients With COVID-19 and Acute Ischemic Stroke: The Global COVID-19 Stroke Registry. *Stroke* [Internet]. 2020 Sep [cited 2020 Sep 10];51(9). Available from: <https://www.ahajournals.org/doi/10.1161/STROKEAHA.120.031208>